

DOI: 10.35621/23587490.v9.n1.p403-414

## CIRURGIA PLÁSTICA PERIODONTAL PARA A CORREÇÃO DO SORRISO GENGIVAL: UMA REVISÃO INTEGRATIVA

### *PERIODONTAL PLASTIC SURGERY FOR SMILE CORRECTION GINGIVAL: AN INTEGRATIVE REVIEW*

Thaís Pinheiro Viana<sup>1</sup>  
Clarissa Lopes Drumond<sup>2</sup>  
Dimas Soares de Abreu Filho<sup>3</sup>  
Frank Gigianne Texeira e Silva<sup>4</sup>  
Natália Oliveira de Lima<sup>5</sup>  
Marcos Alexandre Casimiro de Oliveira<sup>6</sup>

**RESUMO:** **Introdução:** O sorriso gengival é caracterizado pela exposição exagerada da gengiva, causando uma desarmonia estética no conjunto: dentes, gengiva e lábio. Para a realização de seu diagnóstico, é necessário que o cirurgião dentista tenha total conhecimento dos fatores etiológicos e dos padrões relacionados à estética gengival, para que, com isso, seja possível a elaboração de um plano de tratamento adequado. Justificou-se a temática mediante a importância da abordagem acerca da correção do sorriso gengival por intermédio da cirurgia plástica periodontal, culminando em resultados satisfatórios e uma excelente recuperação do paciente, além de um ótimo custo-benefício. **Objetivo:** Avaliar as indicações da cirurgia plástica periodontal para a correção do sorriso gengival. **Método:** Trata-se de uma revisão integrativa de literatura, cuja pergunta norteadora foi: Quando a cirurgia plástica periodontal para a correção do sorriso gengival deve ser indicada? O corpus da pesquisa foi baseado em consultas a bases de dados online. Foram utilizados estudos indexados nas bases de dados online: PubMed (National Library of Medicine National Institutes of Health dos EUA), SciELO (Scientific Electronic Library Online) e BVS (Biblioteca Virtual em Saúde). A amostra foi selecionada a partir dos seguintes critérios de inclusão: artigos que tratem sobre

<sup>1</sup> Graduanda do curso de Odontologia da Faculdade Santa Maria - FSM, Cajazeiras - PB. thaisviana48@hotmail.com.

<sup>2</sup> Docente do curso de Odontologia da Faculdade Santa Maria - FSM, Cajazeiras - PB. Doutora e mestre em Odontologia. Área de atuação: Odontopediatria e Pacientes com Necessidades Especiais. claudrumond@hotmail.com.

<sup>3</sup> Graduado em Odontologia pela Faculdade Santa Maria - FSM, Cajazeiras - PB. dimasfilho2009@hotmail.com.

<sup>4</sup> Docente do curso de Odontologia da Faculdade Santa Maria - FSM, Cajazeiras - PB. Especialista em Implantodontia. Área de atuação: Implantodontia. frankodonto@gmail.com.

<sup>5</sup> Graduanda do curso de Odontologia da Faculdade Santa Maria - FSM, Cajazeiras - PB. natalia9oliv@gmail.com.

<sup>6</sup> Docente do curso de Odontologia da Faculdade Santa Maria - FSM, Cajazeiras - PB.

o tema correção do sorriso gengival; artigos disponíveis em português e inglês publicados entre 2012 e 2022. **Resultados e discussão:** A busca na literatura resultou em 06 artigos, nos quais se observou que a cirurgia plástica periodontal apresenta resultados satisfatórios na correção do sorriso gengival, sendo apontada como uma alternativa para pacientes que procuram uma maior harmonia no sorriso, justificando a alta demanda por procedimentos estéticos nas clínicas odontológicas, especialmente pela busca por mais qualidade de vida, autoestima e satisfação pessoal. Ante aos estudos destacados na presente revisão, evidenciou-se a satisfação dos pacientes, ausência de complicações no pós-operatório e a viabilidade dos procedimentos na correção do sorriso gengival. **Conclusão:** Conforme evidenciado, os procedimentos plásticos periodontais para correção do sorriso gengival são cada vez mais procurados nas clínicas odontológicas, visando o alinhamento da estética bucal por meio de um sorriso harmônico, havendo a simetria com a estrutura labial.

**Palavras-chave:** Cirurgia periodontal, Estética, Gengivectomia, Sorriso gengival.

**ABSTRACT: Introduction:** *The gummy smile is characterized by the exaggerated exposure of the gingiva, causing an aesthetic disharmony in the whole: teeth, gingiva and lip. In order to carry out its diagnosis, it is necessary for the dental surgeon to have full knowledge of the etiological factors and patterns related to gingival aesthetics, so that, with this, it is possible to develop an adequate treatment plan.*

**Objective:** *To evaluate the indications of periodontal plastic surgery for the correction of gummy smile. The theme was justified by the importance of the approach to the correction of the gummy smile through periodontal plastic surgery, culminating in satisfactory results and an excellent recovery of the patient, in addition to a great cost-benefit.*

**Method:** *This is an integrative literature review whose guiding question was: When should periodontal plastic surgery for the correction of gummy smile be indicated? The research corpus was based on queries to online databases. Studies indexed in the online databases: PubMed (National Library of Medicine National Institutes of Health of the USA), SciELO (Scientific Electronic Library Online) and BVS (Virtual Health Library) were used. The sample was selected based on the following inclusion criteria: articles dealing with the topic of gummy smile correction; articles available in Portuguese and English published between 2012 and 2022.*

**Results and discussion:** *The search in the literature resulted in 06 articles, in which it was observed that periodontal plastic surgery shows satisfactory results in the correction of the gummy smile, being pointed out as an alternative for patients who seek greater harmony in the smile, justifying the high demand for aesthetic procedures in dental clinics, especially in the search for better quality of life, self-esteem and personal satisfaction. In view of the studies highlighted in the present review, patients' satisfaction, absence of postoperative complications and the feasibility of procedures in the correction of gummy smile were evidenced.*

**Conclusion:** *As evidenced, periodontal plastic procedures to correct the gummy smile are increasingly sought after in dental clinics, aiming at the alignment of oral aesthetics through a harmonic smile, with symmetry with the lip structure.*

**Keywords:** Aesthetics; Gingivectomy, Gummy smile, Periodontal surgery.

## **1 INTRODUÇÃO**

O sorriso é um meio de expressar sentimentos de alegria, satisfação, carinho e emoção. É usado para socializar e atrair simpatia dos outros, além de embelezar o rosto, melhorar a autoestima e confiança (MARSON *et al.*, 2012).

O modelo de referência para um sorriso estético está relacionado à quantidade de exposição do tecido gengival (até 3 mm ao sorrir) e à relação harmônica entre os lábios, gengivas e dentes. Sendo assim, tal padrão pode ser alterado em decorrência de fatores como idade e sexo (PEDRON, 2016).

Quando há uma exposição excessiva de gengiva, ela produz comprometimento estético do sorriso, e pode haver necessidade de correção por meio de procedimentos odontológicos de abordagem multidisciplinar (BRILHANTE *et al.*, 2014).

Sorrisos gengivais aparecem como efeito de uma combinação de variáveis. As causas mais comuns são: crescimento gengival, alterações de erupção passiva, lábios hiperativos, crescimento vertical em excesso, processo alveolar e lábio superior curto (NASCIMENTO; CORRÊA; DUARTE, 2016).

Então, para dar um diagnóstico preciso, é importante classificar devidamente o nível gengival, levando em consideração variáveis como: idade, sexo e saúde do periodonto. A literatura, embora abundante a este respeito, não é totalmente clara e uniforme, com diversos tipos de classificação para a mesma condição (PEDRON *et al.*, 2010; ARAUJO; CASTRO, 2012).

Dessa forma, condições psicossociais, econômicas e culturais devem ser enfatizadas para que o cirurgião-dentista ajuste, de forma individualizada, um plano de tratamento na perspectiva de cada paciente, satisfazendo não só suas expectativas do ponto de vista estético, como também a saúde bucal (SOUSA *et al.*, 2010).

Após a terapia periodontal básica, a fase cirúrgica pode ser indicada, otimizando um bom prognóstico, as plásticas periodontais apresentam resultados

satisfatórios, considerando estética e função, e satisfazem as exigências dos pacientes. A gengivectomia foi conceituada como a remoção de tecido mole, quando se tem adequada margem de gengiva inserida, enquanto a gengivoplastia é indicada para remodelamento do contorno gengival (SILVA *et al.*, 2010).

Dessa forma, este estudo tem o objetivo de avaliar as indicações da cirurgia plástica periodontal, para correção do sorriso gengival.

## **2 MÉTODO**

Nesta pesquisa, foi realizada uma ampla revisão da literatura para coletar resultados de estudos sobre o tema proposto, visando aprofundar e analisar suas conclusões.

A questão norteadora da revisão integrativa de literatura foi: Quais as principais indicações da cirurgia plástica periodontal para a correção do sorriso gengival?

### **2.1 PROCESSO DE AQUISIÇÃO DA LITERATURA**

A pesquisa foi realizada em nas bases de dados online: LILACS (Literatura Latino-Americana e do Caribe em Ciências da Saúde), Google Scholar, PubMed (National Library of Medicine National Institutes of Health dos EUA), SciELO (Scientific Electronic Library Online) BVS (Biblioteca Virtual em Saúde) indexados no período de 2012 a 2022. As palavras-chave que foram utilizadas: “Cirurgia Periodontal”, “Estética”, “Gengivectomia” e “Sorriso Gengival”.

## 2.2 COLETA DOS DADOS

Para extrair os dados dos artigos selecionados, utilizou-se um instrumento elaborado capaz de assegurar que a totalidade dos dados relevantes seja extraída, minimizando o risco de erros na transcrição, garantindo precisão na checagem das informações e servir como registro (URSI, 2005). Os dados englobaram: autor e ano, tipo de estudo, título, objetivos e conclusão.

## 2.3 CRITÉRIOS DE INCLUSÃO

Os critérios de inclusão utilizados foram: artigos publicados no período de 2012 a 2022, disponíveis na íntegra, e nos idiomas português e inglês, que tratem sobre as indicações da cirurgia plástica periodontal para a correção do sorriso gengival.

## 2.4 CRITÉRIOS DE EXCLUSÃO

Os critérios de exclusão foram: artigos de revisão de literatura, artigos duplicados nas bases de dados, livros, teses, dissertações e outros trabalhos de conclusão de curso.

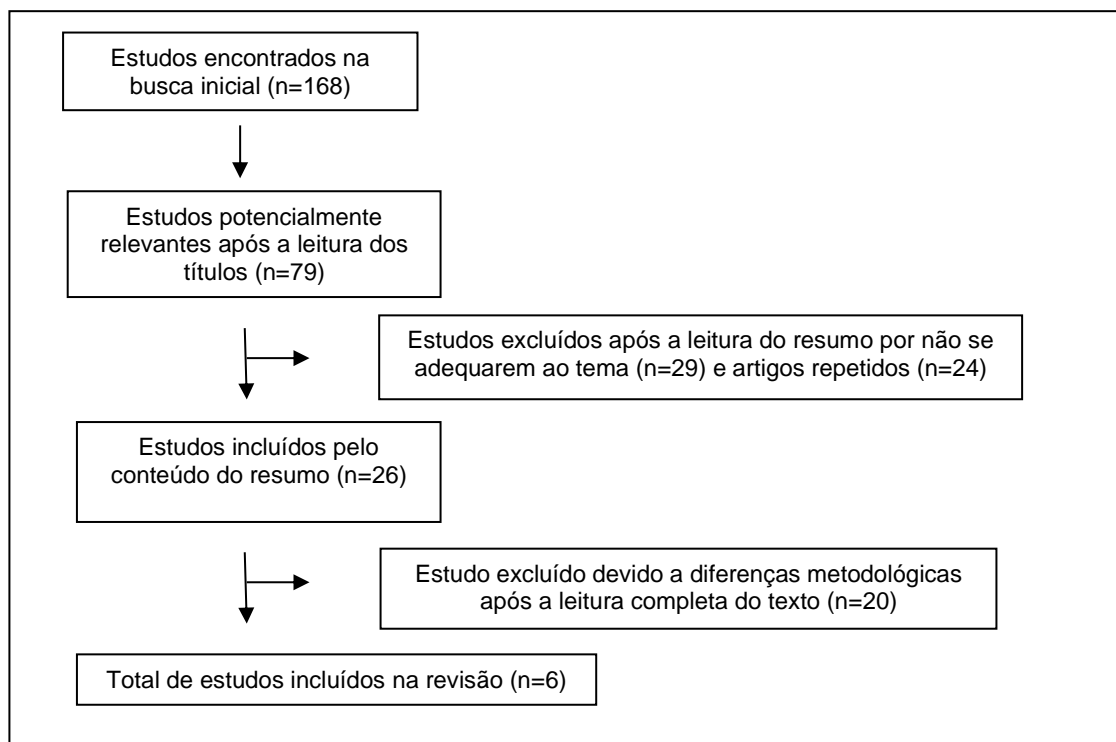
## 2.5 ANÁLISE E DISCUSSÃO DOS RESULTADOS

A análise e a síntese dos dados extraídos dos artigos foram realizadas de forma descritiva, possibilitando observar, contar, descrever e classificar os dados, com intuito de reunir o conhecimento produzido sobre o tema explorado na revisão.

## 3 RESULTADOS E DISCUSSÃO

O quantitativo dos estudos selecionados no presente estudo é apresentado na Figura 1, que consiste em um diagrama de fluxo com os artigos incluídos e excluídos da produção.

**Figura 1** - Diagrama de fluxo dos artigos incluídos e excluídos na revisão.



**Fonte:** Autoria própria (2022).

A seguir, o Quadro 1 apresenta a síntese dos estudos incluídos na presente revisão.

**Quadro 1.** Resumo dos estudos incluídos.

<b>AUTOR-ANO</b>	<b>TIPO DE ESTUDO</b>	<b>TÍTULO</b>	<b>OBJETIVO</b>	<b>CONCLUSÃO</b>
Oliveira e Venturim, 2012.	Relato de caso clínico.	Cirurgia Periodontal Ressectiva, valorizando o sorriso gengival: relato de caso clínico.	Mostrar que um resultado estético satisfatório pode ser conseguido por meio de cirurgia periodontal ressectiva, visando, além da estética, a manutenção do periodonto saudável, em paciente que apresenta hiperplasia gengival ântero superior.	Tanto o resultado estético pretendido quanto a saúde periodontal foram alcançados, confirmando a eficácia da cirurgia ressectiva como procedimento coadjuvante na adequação da estética gengival e na manutenção do periodonto saudável.
Trevisani e Von Meusel (2015).	Relato de caso clínico.	Aumento de coroa clínica em dentes anteriores - relato de caso clínico.	Relatar um caso clínico de sorriso gengival causado pela erupção passiva incompleta	O resultado esperado, após o tratamento cirúrgico, foi a mudança da dimensão dos dentes anteriores e otimização dos resultados estéticos com novas restaurações coronárias com uma melhor harmonia entre dente e gengiva, proporcionando uma estética satisfatória no sorriso e preservando o espaço biológico.
Faria <i>et al.</i> , 2015.	Relato de caso clínico.	A importância do planejamento multidisciplinar para correção do sorriso gengival: relato de caso clínico.	Apresentar um caso clínico destacando a importância do planejamento e da correção do sorriso gengival.	Novas alternativas menos invasivas têm sido encontradas com o objetivo de se obter resultados semelhantes aos apresentados pelos tratamentos tradicionais, ou ainda melhores, promovendo, no entanto, um menor desconforto para o paciente.
Pontes <i>et al.</i> , 2017.	Relato de caso clínico.	Aumento de coroa clínica estético minimamente invasivo: relato de caso de 12 meses.	Descrever um caso de gengivoplastia utilizando a técnica minimamente invasiva.	A ausência de necessidade de sutura, o menor tempo transoperatório e o reparo gengival mais rápido fazem desta técnica uma boa alternativa para o tratamento cirúrgico do sorriso gengival. O excesso de tecido gengival e o inadequado

				contorno da margem gengival foram melhorados com o emprego da técnica e, em 12 meses pós-operatórios, a paciente apresentou um sorriso mais agradável e harmônico.
Felizardo <i>et al.</i> , 2020.	Relato de caso clínico.	Reabilitação estética anterior associando cirurgia periodontal com laminados cerâmicos: relato de caso.	Relatar um caso de reabilitação estética através de laminados cerâmicos e cirurgia periodontal como forma de tratamento para a agenesia do elemento dental 22 e sorriso gengival associado à retração labial.	Pôde-se concluir através dos resultados clínicos obtidos, que a atuação multidisciplinar devolveu a harmonia estética do sorriso e melhora na qualidade de vida da paciente.
Domingues <i>et al.</i> , 2021.	Relato de caso clínico.	Cirurgia plástica periodontal: gengivectomia e gengivoplastia: relato de caso clínico.	Ilustrar, por meio de um caso clínico, as possibilidades de resolução estética utilizando a técnica da gengivectomia-gengivoplastia.	Por meio do caso relatado, pode-se concluir que é fundamental, para que o resultado cirúrgico ocorra com exatidão e impecabilidade, um bom exame clínico, planejamento e exames complementares, como radiografia e tomografia.

**Fonte:** Autoria própria (2022).

Considera-se, por parte da literatura, o amplo crescimento da busca por serviços estéticos, especialmente em termos de um sorriso considerado como o ideal, buscando-se por beleza e naturalidade. A cirurgia plástica periodontal visa corrigir problemáticas que afetam muitos indivíduos, exemplificada no caso do sorriso gengival.

Em síntese, o sorriso gengival é caracterizado pelo excesso de gengiva ao sorrir, acometendo arcadas superiores e inferiores. A maioria dos estudos tem mostrado que o lábio superior deve estar no nível da borda gengival do incisivo central superior ao sorrir. Quando as gengivas de um indivíduo ficam expostas mais de 3 mm durante o processo de sorriso, pode ser caracterizado como sorriso gengival (CAVALCANTI *et al.*, 2018).

Sob esse viés, A cirurgia plástica periodontal, objetiva devolver além da estética, o contorno fisiológico da gengiva, possibilitando uma melhor capacidade de higienização bucal pelo paciente. Quando há presença de inflamações gengivais, a



terapia básica periodontal deve ser indicada anteriormente ao ato cirúrgico (ZARDAWI *et al.*, 2020).

Nos termos de Oliveira e Venturim (2012), em um estudo realizado sob o formato de um relato de caso envolvendo uma cirurgia periodontal do tipo ressectiva, foi possível valorizar o sorriso gengival por meio de um resultado estético satisfatório, assegurando, ainda, a manutenção do periodonto em paciente com hiperplasia gengival ântero superior.

Por sua vez, Felizardo e colaboradores (2020) evidenciaram, por meio de um caso clínico do elemento dentário 22, que apresentava coroas curtas e agnesia do referido elemento. Por meio de uma cirurgia de gengivectomia na região ântero-superior, os resultados foram satisfatórios por meio da técnica de aumento de coroa clínica, bem como posterior confecção de laminados cerâmicos, demonstrando a importância do trabalho multidisciplinar para devolver a estética do sorriso, corroborando para o bem-estar e qualidade de vida da paciente.

Nesse sentido, Domingues e colaboradores (2021) destacaram um caso de um paciente de 26 com excesso de tecido gengival, dentes curtos e assimétricos dos elementos 15 ao 25. Com o suporte da gengivectomia. Com o sucesso do tratamento, notou-se uma nítida melhoria na estética e na harmonia do sorriso, evidenciando a importância da escolha da técnica realizada, culminando na total satisfação do paciente.

Faria e colaboradores (2015) destacaram um caso clínico envolvendo uma paciente de 27 anos, queixando-se de dentes curtos. O tratamento de escolha foi pautado no aumento de coroa clínica no sextante anterior por meio da realização de osteoplastia, osteotomia e gengivectomia. Conforme o pós-cirúrgico, foi possível obter o resultado desejado, e cirurgias adicionais não foram necessárias, resultando na satisfação da paciente com os resultados alcançados.

No relato de caso de Trevisan e Von Meusel (2015), acerca de uma paciente de 57 anos com queixas sobre a estética dos dentes anteriores, com coroas curtas e excesso de exposição gengival dos elementos 13 ao 23, preconizou-se a realização de uma osteotomia e gengivoplastia com bisel interno. Com a ênfase no sucesso dos respectivos tratamentos, a paciente sentiu desconforto mínimo e ficou satisfeita

com os resultados obtidos, promovendo-se a harmonia dos tecidos gengivais e os tecidos dentários, otimizando-se o sorriso.

Considerando o caso de pacientes com complicações sistêmicas, Pontes e colaboradores (2017) evidenciaram um caso de uma paciente de 18 anos de idade, queixando-se do "sorriso gengival". Para o caso em questão, foi estabelecido um tratamento minimamente invasivo, preconizando-se uma gengivoplastia visando estabelecer a altura apropriada dos elementos anteriores e a simetria dos tecidos gengivais. Após o período de 12 meses, foi possível observar uma melhora no sorriso gengival, destacando-se um sorriso harmônico e simétrico, corroborando para a excelente satisfação da paciente acerca do resultado obtido.

Tendo em vista os resultados apresentados, na correção do sorriso gengival, a cirurgia plástica periodontal apresenta resultados satisfatórios, sendo apontada como uma alternativa para pacientes que procuram uma maior harmonia no sorriso, justificando a alta demanda por procedimentos estéticos nas clínicas odontológicas, especialmente pela busca por mais qualidade de vida, autoestima e satisfação pessoal.

#### **4 CONCLUSÃO**

Ante ao contexto evidenciado, existe uma série de opções de tratamento para corrigir esta condição. O tratamento do sorriso gengival consiste, na maioria dos casos, na correção cirúrgica. Contudo, outros métodos também são aplicáveis, a exemplo do uso da toxina botulínica.

Logo, os procedimentos cirúrgicos periodontais são tratamentos importantes no aprimoramento do sorriso, realizados em conjunto para restabelecer a saúde periodontal e condições anatômicas que permitem um melhor controle de biofilme dental. Desta maneira, a adequação do meio bucal torna-se um papel coadjuvante, diminuindo as chances de recidivas e proporcionando sucesso e longevidade do tratamento.

Sob esse viés, após a terapia periodontal básica, a fase cirúrgica pode ser indicada, otimizando um bom prognóstico, as plásticas periodontais apresentam resultados satisfatórios considerando estética e função, e satisfazem as exigências dos pacientes. A gengivectomia foi conceituada como a remoção de tecido mole, quando se tem adequada margem de gengiva inserida, enquanto a gengivoplastia é indicada para remodelamento do contorno gengival.

Além disso, a interação profissional e paciente é indispensável para tratamentos que envolvem autoestima e bem-estar, possibilitando, dessa maneira, um trabalho em conjunto, visto que, o sucesso depende de ambas as partes. Assim, o paciente deve estar ciente da importância de sua colaboração, proporcionando sucesso na reabilitação estética e funcional.

Outrossim, os procedimentos plásticos periodontais para correção do sorriso gengival são cada vez mais procurados nas clínicas odontológicas, visando o alinhamento da estética bucal por meio de um sorriso harmônico, havendo a simetria com a estrutura labial, sobretudo pelo aumento de coroa clínica. Sendo assim, portanto, o paciente é beneficiado com uma série de melhorias em termos de qualidade de vida, satisfação pessoal e aumento da autoestima, evidenciando a gama de estudos acerca do tema.

#### **REFERÊNCIAS BIBLIOGRÁFICAS**

ARAUJO, Gláucia de Ávila Oliveira; CASTRO, Adriano. Sorriso gengival: diagnóstico e tratamento. **Rev. Clín. Ortod. Dent. Press**, p. 120-126, 2012.

BRILHANTE, Felipe Vilhena *et al.* Cirurgia periodontal estética em dentes anteriores. **Full Dent Sci**, v. 6, n. 21, p. 39-44, 2014.

CAVALCANTI, Sabrina Maciel *et al.* Aesthetic perception of gingival smiles. **Revista de Odontologia da UNESP**, v. 47, p. 45-50, 2018.

DE OLIVEIRA DOMINGUES, Letícia *et al.* Cirurgia plástica periodontal: gengivectomia e gengivoplastia: Relato de caso clínico. **E-Acadêmica**, v. 2, n. 2, p. e012224-e012224, 2021.

DE OLIVEIRA, Sheyla Adriane Rodrigues; VENTURIM, Rosalinda Tanuri Z. Cirurgia periodontal ressectiva valorizando o sorriso gengival: relato de caso clínico. In: **Colloquium Vitae. ISSN: 1984-6436**. p. 118-128. 2012.

FARIA, Gabriela Jorge *et al.* A importância do planejamento multidisciplinar para correção do sorriso gengival: Relato de caso clínico. **Revista da Faculdade de Odontologia de Lins**, v. 25, n. 1, p. 61-66, 2015.

FELIZARDO, Klissia Romero *et al.* Reabilitação estética anterior associando cirurgia periodontal com laminados cerâmicos: Relato de caso. **Journal of Oral Investigations**, v. 9, n. 1, p. 40-51, 2020.

MARSON, Fabiano Carlos *et al.* Análise da inter-relação entre estética periodontal e dentária. **Revista Dental Press de Estética**, v. 9, n. 2, P. 58-68, 2012.

NASCIMENTO, Silva; CORRÊA, Andrade; DUARTE, Cirino. Resolução estética de sorriso gengival através da técnica de gengivoplastia: relato de caso. **Braz. J. Surg. Clin. Res**, v. 14, n. 3, p. 65-69, 2016.

PEDRON, Irineu Gregnanin *et al.* Sorriso gengival: cirurgia ressectiva coadjuvante à estética dental. **Odonto**, v. 18, n. 35, p. 87-95, 2010.

PEDRON, Irineu Gregnanin. Harmonização da estética dentogengivofacial. **Clín. int. j. braz. dent**, p. 150-155, 2016.

PONTES, Stéfany Antonialice *et al.* Aumento de coroa clínica estético minimamente invasivo: relato de caso de 12 meses. **Revista Saúde-UNG-Ser**, v. 10, n. 3/4, p. 55-64, 2017.

SILVA, Danielle B. *et al.* Cirurgia plástica periodontal para otimização da harmonia dentogengival-relato de caso clínico. **Braz J Health**, v. 1, n. 1, p. 31-36, 2010.

SOUSA, Silas Junior Boaventura *et al.* Cirurgia plástica periodontal para correção de sorriso gengival associada a restaurações em resina composta: Relato de caso clínico. **Revista Odontológica do Brasil Central**, v. 19, n. 51, p. 362-366, 2010.

TREVISANI, Ragede Siqueira; VON MEUSEL, Dayse Rita Dal Zot. Aumento de coroa clínica em dentes anteriores. **Journal of Oral Investigations**, v. 3, n. 2, p. 19-24, 2015.

ZARDAWI, Faraedon M. *et al.* Surgical procedures reducing excessive gingival display in gummy smile patients with various etiologic backgrounds. **Clinical advances in periodontics**, v. 10, n. 3, p. 130-134, 2020.